Lane Medical Library

Ein Fall von totaler Exstirpation des Larynx.

INAUGURAL-DISSERTATION

ZUR

ERLANGUNG DER DOCTORWÜRDE

IN DER

MEDICIN UND CHIRURGIE

VORGELEGT DER

MEDICINISCHEN FACULTÄT

DER FRIEDRICH-WILHELMS-UNIVERSITÄT

ZU BERLIN

UND ÖFFENTLICH ZU VERTHEIDIGEN

am 11. August 1875

von

Wenceslaus Plagge

aus Ibbenbueren (Westfalen).

OPPONENTEN:

Hermann Stenzel, Dr. med.
Alexius Soltsien, Dd. med.
Franz Faulhaber, Dd. med.

BERLIN

BUCHDRUCKEREI VON GUSTAV LANGE (PAUL LANGE)

Friedrich-Strasse 103.

Ein Fall von totaler Exstirpation des Larynx.

Seinem

theuren Vater

in dankbarer Liebe gewidmet

vom Verfasser.

Die Kehlkopf-Exstirpation ist eine Operation neuesten Datums. Sie ist bis jetzt nur in 3 Fällen gemacht, zuerst von Prof. Billroth in Wien im December 1873, dann von Prof. Heine in Prag und die dritte von Herrn Dr. M. Schmidt in Frankfurt. Einen 4. Fall, den Herr Geh. Rath v. Langenbeck in diesem Semester operirte, hat mir derselbe zu veröffentlichen gütigst gestattet. —

Geschwülsten des Larynx und seiner nächsten Umgebung suchte man bisher auf 2 verschiedene Weisen beizukommen, entweder per os bei laryngoskopischer Beleuchtung mit Messer, Zange und galvanocaustischer Schlinge, oder von aussen durch Spaltung des Schildknorpels, die sogen. Thyreotomie. Erstere Methode, als die weniger eingreifende, wird man unter allen Umständen vorziehen, wenn anders die Neubildung von der Mundhöhle aus zugänglich ist und die Kehlkopfschleimhaut des Patienten tolerant genug, um das Einführen von Instrumenten zu ermöglichen. Schwer zugänglicher Sitz der Neubildung in der Tiefe des Larynx, zwischen den Aryknorpeln, an der unteren Fläche der Stimmbänder, ferner grosse, voluminöse Geschwülste bei hochgradiger Larynxstenose indiciren die Thyreotomie. Eine dritte Methode, die Pharyngotomia subhyoidea, 1836 zuerst von Malgaigne empfohlen, von verschiedenen französischen Chirurgen und in mehreren Fällen auch von Langenbeck[1]) mit glücklichem Erfolge ausgeführt, besteht in der Eröffnung des Cavum pharyngo-laryngeale von aussen durch einen queren Schnitt unterhalb des Zungenbeins, Durchschneidung der Muskeln und der Membr. thyreo-hyoidea, und Hervorziehen der Epiglottis aus der Wunde mittelst eines spitzen Häkchens. Auf diese Weise wird man leicht Geschwülste der Epiglottis, namentlich solche, die auf

[1]) Berlin. klin. Wochenschrift. 1870. No. 2.

ihrer sonst schwer zu erreichenden unteren Fläche aufsitzen, ferner Tumoren, die von den Ligam. aryepiglotticis ausgehen, entfernen können, ohne, wie bei der Thyreotomie, die Verletzung der Stimmbänder und nachfolgende Aphonie fürchten zu müssen. — Dagegen kann man unter Umständen bei unerwartet tiefem Sitze der Neubildung gezwungen sein, wie dieses Ehrmann in einem Falle gethan hat, auf die Pharyngotomie eine Thyreotomie folgen zu lassen.

In einer Reihe von Fällen gelangen indessen Geschwülste des Kehlkopfs, namentlich ausgedehnte Epithelialcarcinome, erst in einem so vorgeschrittenen Stadium zur Beobachtung, dass von einer Abtragung und Auskratzung der erkrankten Partieen auch nach der ergiebigsten Thyreotomie nicht mehr die Rede sein kann. Da man sich scheute, die Theile in grösserer Ausdehnung ganz zu entfernen, so galten diese Fälle bis vor nicht langer Zeit als inoperabel, und man musste sich begnügen, dem erstickenden Patienten durch Ausführung der Tracheotomie noch eine kurze Lebensfrist zu gewähren, ohne das Fortschreiten des Carcinoms aufhalten zu können.

Eine Anzahl solcher inoperabler Larynx-Carcinome veranlassten Dr. Czerny, Assistenten Billroths in Wien, zu einer Reihe von Versuchen über Kehlkopf-Exstirpation bei Hunden, deren Resultate er in der Wien. med. Wochenschrift, 1871 No. 27 und 28, mittheilt. — Zwar verlor Czerny 4 von den 5 Hunden, die er zuerst operirte, aber keinen an den unmittelbaren Folgen der Operation, sondern nur in Folge der ungenügenden Nachbehandlung. Die Thiere wurden mit einer gewöhnlichen Trachealcanule im Halse, in einem feuchten Keller sich selbst überlassen, die Canule war fast permanent verstopft durch das eingetrocknete Secret, sodass 3 Hunde schon in den ersten 14 Tagen an Erstickung zu Grunde gingen. Bei einem 4. Hunde

wurde die Trachea mit der äusseren Haut vernäht, es trat Nekrose der Trachealringe, und durch nachfolgende Verjauchung der Tod in der 4. Woche ein.

Um diese Uebelstände zu vermeiden, schickte Czerny bei einem 5. Hunde der Operation die Tracheotomia sup. voraus, um dadurch die Trachea an der Haut zu fixiren. Nach einiger Zeit wurde dann die Haut in der Medianlinie vom Zungenbein bis dicht an die Tracheal-Wunde gespalten, die Weichtheile zu beiden Seiten des Kehlkopfs gröstentheils stumpf abgelöst, die Trachea unterhalb des Ringknorpels durchschnitten und in das untere Ende ein dickwandiges Kautschukrohr eingeführt, welches in das Lumen der Trachea passte und, nach Art des Trendelenburg'schen Apparats, zugleich die Trachea tamponirte und die Fortsetzung der Narkose erleichterte. Darauf wurde der Kehlkopf mit spitzen Haken vom Oesophagus abgezogen und mit flachen Messerzügen, ohne jenen zu verletzen, von unten nach oben bis zu den Aryknorpeln abgetrennt; dann wurde er senkrecht in die Höhe gezogen und in der Höhe des oberen Randes des Schildknorpels von vorn nach hinten durchtrennt. Nachdem die Blutung gestillt, wurde an Stelle des Kautschukrohrs in die Trachealwunde eine ziemlich lange und das Lumen ausfüllende Canule eingeführt, welche das Einfliessen der reichlich ergossenen Mundsekrete in die Bronchen verhinderte. — Der Erfolg war ausgezeichnet, die Canule blieb in der Wunde, verstopfte sich nicht, der Hund blieb am Leben und Czerny konnte an ihm später seine Versuche über den künstlichen Kehlkopf machen. — Interessant ist bei dem Falle noch die Gestaltung des Schlingakts nach der Operation. Epiglottis und Zungenbein hatte Czerny nicht mit entfernt. Es fehlte also an der vorderen Pharynxwand nur eine schlitzförmige Lücke, dem Aditus ad laryngem entsprechend, welche man durch Herabziehen der Epiglottis nach der Wunde hin ganz ver-

schliessen konnte. Anfangs beabsichtigte man, die Epiglottis in diesem Schlitz zu vernähen, doch wurde später der Verschluss in anderer Weise, durch Zusammenziehen und Vereinigen der Ränder des Schlitzes vorgenommen, was bei der Dehnbarkeit der Pharynxschleimhaut auch sehr wohl gelang. Allein dem Hunde schien das wenig zu passen, die Spannung machte ihm offenbar Schmerzen beim Schlingen und erst nach dem Durchschneiden der eingelegten Nähte versuchte er wieder zu schlucken. In der Folge wurde daher auf die Vereinigung des Pharynxschlitzes verzichtet. Czerny operirte in gleicher Weise noch 3 Hunde, die alle gut durchkamen. Beim Schlingen floss allerdings Anfangs ein Theil, namentlich flüssiger Nahrung durch die Wunde ab, allein diese Menge wurde immer geringer. Die Wunde im Pharynx zog sich zusammen, es legte sich der Kehldeckel über den Schlitz und der Bissen gelangte glücklich in den Magen. In einem Falle, wo ausser dem Kehlkopf auch die ganze Epiglottis fortgenommen wurde, soll der Hund schon am folgenden Tage ganz gut gefressen haben. — Auf die interessanten Versuche Czerny's über den künstlichen Ersatz des Kehlkopfs kommen wir später.

Durch diese Experimente war also bewiesen, dass die Kehlkopfexstirpation nicht blos ohne directe Gefahr für das Leben möglich, sondern dass auch die in der Folge auftretenden Gefahren, der Verlauf der Wunde, Störungen der Respiration und Deglutition, keineswegs so bedeutend sind, um nicht die Operation unter gewissen Umständen, in erster Linie bei den traurigen Zuständen von Carcinoma laryngis ausführbar und indicirt erscheinen zu lassen.

Die erste Kehlkopfexstirpation am Menschen wurde ca. 4 Jahre später, am 31. December 1873, durch Prof. Billroth ausgeführt. Ueber diesen Fall hat Gussen-

bauer auf dem vorletzten Chirurgen-Congress berichtet.[2])

Der Patient, ein 36 Jahr alter Religionslehrer litt seit 3 Jahren an chronischer Heiserkeit und wurde mit Arg. nitr. behandelt. Im März 1873 trat völlige Aphonie ein. Die laryngoscop. Untersuchung ergab einen Tumor unter den wahren Stimmbändern, durch dessen schnelles Wachsthum starke Dyspnöe erzeugt wurde und gegen den eine Reihe operativer Eingriffe vom Rachen aus, Cauterisation, Excision, fruchtlos blieben. Ein excidirtes Stück sicherte die auf Carcinom gestellte Diagnose, und es wurde dem Kranken die totale Entfernung der Geschwulst durch Thyreotomie vorgeschlagen. Da nach der laryngoscop. Untersuchung die Geschwulst vom linken Stimmbande ausging, ohne mit dem rechten zusammenzuhängen, die übrige Kehlkopfschleimhaut, abgesehen von leichter Schwellung und Röthung der falschen Stimmbänder, die man als Reizerscheinung deutete, intakt erschien, so wurde beschlossen, das rechte Stimmband zu erhalten. Am 27. Nov. 1873 führte Billroth die Thyreotomie aus. Vorausgeschickt wurde die prophylactische Tracheotomie nach Trendelenburg, dabei wurde der Isthmus der Schilddrüse verletzt, sodass schon vor Einführung der Canule Blut in die Trachea gelangte und heftige Hustenstösse erregte. Auch später, im Verlauf der Operation, gelang es nicht, durch Aufblasen der Gummihülse die Trachea ganz zu tamponiren; es floss immer etwas Blut hinein, von Zeit zu Zeit kamen heftige Hustenstösse, welche zuletzt, nach Durchschneidung des Ringknorpels, die dadurch gelockerte Canule herausschleuderten, sodass die Tamponade unterbrochen wurde und man versuchte, mit Schwämmen das Einfliessen von Blut zu verhindern. Die Eröffnung des Kehlkopfs ge-

[2]) Verhandlungen der deutschen Gesellschaft für Chirurgie. Berlin. 1874.

schah in folgender Weise: Das Ligam. conoid. wurde in der Mitte gespalten, der Schnitt nach oben in den Schildknorpel, links von der Medianlinie, bis nahe an den oberen Rand verlängert. Da die Oeffnung nicht weit genug war, wurde auch noch der Ringknorpel gespalten, und nun gelang es unter grossen Schwierigkeiten, namentlich wegen starker Blutung und heftigen Hustenstössen des Patienten, die Geschwulst mit der Scheere zu excidiren. An der Stelle, wo das Carcinom gesessen, wurde der Larynx mit dem scharfen Löffel energisch ausgekratzt und oberflächlich mit Liquor ferri geätzt.

Der Verlauf war Anfangs sehr befriedigend. Patient athmete frei, die Verbesserung der Stimme war unverkennbar. Eine laryngoscopische Untersuchung am 16. December zeigte das rechte Stimmband erhalten, an Stelle des linken eine wuchernde Granulationsfläche. Beim Anlauten nähern sich die Stimmbänder bis auf 2 Linien. Kehlkopfschleimhaut noch stark geschwollen und geröthet. Letzteres wurde als reactive Entzündungserscheinung aufgefasst. Im Verlauf von 4 Wochen war die Wunde bis auf eine kleine Fistel zugeheilt; Patient befand sich ganz wohl, hatte das Bett längst verlassen. Plötzlich, am 29. December, traten Erstickungserscheinungen auf; die Fistel wurde gewaltsam dilatirt und eine Trachealcanule eingelegt. Laryngognoscopisch zeigte sich jetzt deutlich am Eingang des Kehlkopfs und in den Morgagnischen Ventrikeln eine diffuse, höckerige Geschwulst, offenbar ein seit längerer Zeit sich entwickelndes Carcinom-Recidiv, auf welches die früher bemerkte Röthung und Schwellung zurückzuführen war. Mit Einwilliung des Kranken sollte noch einmal die Spaltung und ausgiebige Auskratzung des Kehlkopfes mit nachfolgender Aetzung versucht werden.

Am 31. December wurde die alte Narbe gespalten und es zeigte sich bald, dass an eine Auskratzung nicht zu denken war. Das Carcinom hatte nicht nur

die ganze Schleimhaut und das Perichondrium internum durchsetzt, sondern war auch durch die Narbe auf das Perich. extern. übergegangen. Hier konnte nur durch Exstirpation des Larynx alles Erkrankte entfernt werden, und Billroth entschloss sich, nachdem der aus der Narkose geweckte Patient seine Einwilligung gegeben, die Operation sofort auszuführen.

Die Tamponade der Trachea wurde, nach den Erfahrungen der ersten Operation, nicht versucht. Nachdem der schon vorhandene Schnitt nach oben bis zum Zungenbein verlängert war, wurden die Weichtheile zu beiden Seiten des Kehlkopfs stumpf abgelöst, was durch die Adhärenz der alten Narbe und die Brüchigkeit der Knorpel sehr erschwert wurde. Das in die Trachea fliessende Blut wurde durch reflectorische Respirationsstösse des nur halb betäubten Patienten expectorirt. Nach Verlauf einer Stunde war unter vielen Unterbrechungen die Operation soweit vorgeschritten, dass die Trachea unterhalb des Ringknorpels quer durchschnitten und eine Canule eingelegt werden konnte. Nun wurde zuerst der Ring-, dann die Ary-Knorpel von der vorderen Wand des Oesophagus abgelöst, der Kehlkopf nach oben gezogen und zuletzt das Ligam. hyothyreoid. durchschnitten. Nachdem die ziemlich starke Blutung durch Compression mit grossen Schwämmen gestillt, wurde die Umgebung des Larynx genauer untersucht und noch das linke untere Drittel der Epiglottis, sowie ein Theil der beiden oberen Trachealringe entfernt. Die Trachea wurde durch 2 Suturen in der Wunde befestigt und sodann versucht, den Defect in der vordern Pharynxwand durch Anlegung dreier Nähte in die Oesophagus- und Pharynxschleimhaut zu verkleinern. Unmittelbar nach der Operation bekam der Kranke durch die Schlundsonde Wein verabreicht, gegen den starken Husten eine Morph.-Injection. Bald nach der Operation trat eine sehr störende Nachblutung ein,

die man vergeblich durch locale Compresssion zu stillen versuchte. Stromweise floss das Blut in die Trachea und wurde nur zum Theil expectorirt. Nach Entfernung der Schwämme sah man die linke Laryngea sup., sowie 2 kleinere Arterien spritzen, deren Unterbindung nach vieler Mühe gelang. Nachdem der sehr anämisch gewordene Patient aus seiner Ohnmacht erwacht, expectorirte er grosse Mengen geronnenen Blutes. Doch blieb der Zwischenfall ohne üble Folgen; der weitere Verlauf der Reaction und der Wundheilung war ein äusserst günstiger. Die Wunde verkleinerte sich sehr rasch, ebenso der Defect im Pharynx. Auch die äussere Wunde schloss sich bis auf die Canulen-Oeffnung und es blieb schliesslich nur ein cylindrischer Canal zwischen Trachea und Pharynx übrig, der nach aussen eine dritte Oeffnung, die Canulenfistel, besass.

Die Ernährung des Patienten wurde in den ersten 8 Tagen ausschliesslich durch die Schlundsonde bewerkstelligt. Dann versuchte derselbe, Flüssigkeiten und weiche Speisen zu schlingen, was unerwartet gut gelang. Es kam immer weniger von dem Genossenen zur Halswunde heraus und vom 18. Tage hörte die künstliche Ernährung auf. Der Zungengrund und der Rest der Epiglottis legte sich offenbar beim Schlingen über den, ja zum Theil durch Nähte verkleinerten Pharynx-Schlitz und bewirkten dadurch einen ziemlich vollständigen Verschluss, obschon man von der Wundhöhle aus damals bequem 2 Finger in den Pharynx führen konnte. Was trotzdem von Speisen und Secreten in die Wunde gelangte, floss an deren vorderer, durch die vereinigten Hautdecken gebildeten Wand herab bis zur Canulen-Oeffnung und wurde durch Hustenstösse entfernt, ohne dass etwas in die Trachea gelangte. — Aus der auffallenden Leichtigkeit des Schlingens und dem ganzen Verlauf der Heilung bekam man übrigens den Eindruck, dass eine künstliche Vereinigung des Pharynxloches

durch die blutige Naht gleich nach der Operation nicht vortheilhaft sei, weil dadurch die Ueberkleidung der Wundhöhle mit Epithel vom Pharynx aus erschwert wird. Auch hatte man sich die Gefahr des Einfliessens von Nahrung und Mundhöhlensecreten als viel bedeutender vorgestellt und Billroth beschloss, eventuell in einem zweiten Falle die Pharynxwunde offen zu lassen, ja selbst die Exstirpation der Epiglottis nicht zu scheuen, wenn letztere vom Carcinom ergriffen wäre.

Nachdem so die Gefahren des Wundverlaufs glücklich vorüber und die Deglutitionsbeschwerden bis auf ein geringes Maass beschränkt waren, ging man daran, durch einen künstlichen Ersatz der entfernten Theile auch die Stimmlosigkeit des Patienten zu beseitigen. Auf diese, das allgemeinste Interesse erregenden Versuche, müssen wir etwas näher eingehen.

Die Physiologie lehrt, dass der aus der Trachea kommende kräftige Luftstrom im Kehlkopf die Stimmbänder in Schwingungen versetzt und dadurch einen Ton von bestimmter Klangfarbe und verschiedener, je nach der Spannung der Stimmbänder wechselnder Höhe erzeugt. Die articulirte Sprache entsteht erst durch bestimmte Unterbrechungen und Veränderungen des Tons im Munde, durch Gaumen, Zunge und Lippen. Wird statt des Tons ein starker, nicht tönender Luftstrom vom Kehlkopf in die Mundhöhle gesandt, so entsteht die sogenannte Flüsterstimme, durch die man sich zwar deutlich, aber nur auf geringe Entfernung hin verständlich machen kann. Dass dazu keine Schwingungen der Stimmbänder erforderlich sind, davon kann man sich jederzeit am eigenen Kehlkopf durch das Gefühl leicht überzeugen. — Es darf uns somit nicht wundern, dass auch der Billroth'sche Patient nach Heilung der Operationswunde mit schwacher Flüsterstimme sprechen konnte, natürlich nur, wenn er die Trachealcanule herausnahm und die äussere Fistelöffnung

zuhielt. Bestand doch, wie oben erwähnt, zwischen Tracheal-Ende und Pharynx eine cylindrische Communication; nur wurde für gewöhnlich der Luftstrom durch die Canule nach aussen geleitet. Man durfte also bloss letztere entfernen und die Fistelöffnung zuhalten, so musste der Exspirations-Strom in den Pharynx und von da in Mund- und Nasenhöhle gelangen. In der That war der Patient auf diese Weise im Stande, sich seiner nächsten Umgebung durch Flüstern verständlich zu machen.

Nach den Versuchen von Czerny durfte man jedoch hoffen, dem Patienten auch die Stimme ersetzen zu können. Czerny vertauschte nämlich bei seinen Hunden, nachdem die Operationswunde geheilt, die Trachealcanule mit einem T-förmigen Rohr, dessen Längsschenkel in der Trachea steckte und oben in den Schlundkopf unterhalb der Epiglottis mündete, während der den Längsschenkel in ein kürzeres, oberes und längeres, unteres Stück theilende Querschenkel durch die Fistelöffnung nach aussen mündete. An der äusseren Mündung dieses Querschenkels wurde ein Kugelventil angebracht, welches die Inspiration erlaubte, die Exspiration verhinderte. Der Hund inspirirte also durch die Halsfistel, exspirirte durch Mund und Nasenhöhle. Um diesen Exspirationsstrom zum Tönen zu bringen, wurde auf dem oberen, unter dem Kehldeckel mündenden Ende des Längsschenkels der T-Canule eine metallne Zungenpfeife in Gestalt des Mundstücks einer Kindertrompete festgeschraubt, die also durch einen stärkeren Luftstrom angeblasen werden musste.

Das Experiment gelang wirklich; und obgleich das Thier anfangs bei jedem Ton erschrocken zusammenfuhr, gewöhnte es sich doch allmälig und man konnte später deutlich beobachten, wie der Ton durch Mund und Nasenhöhle sich fortpflanzte und dadurch ein dem

Gähnen der Hunde ähnliches Geräusch, zuweilen sogar eine Art Geheul entstand. —

Begreiflicher Weise muss bei Einführung einer T-Canule der obere Theil des Längsschenkels sehr kurz und die Fistelöffnung grösser sein als das Lumen der Röhre. In dem Billroth'schen Falle versuchte man daher eine Modification in folgender Weise: Man ersetzte das T-Rohr durch zwei ineinandergeschobene Canulen, deren Krümmungen von einander abgewandt waren und die zusammen etwa die Form eines 2 armigen, hohlen Ankers darstellten. Zunächst wurde die sogenannte Trachealcanule eingelegt, welche genau in die Trachea und die Fistel passte und sich von der früheren nur durch ein in der Mitte ihrer convexen Seite befindliches, nach dem Pharynx schauendes rundes Loch unterschied. In diese, in gewönlicher Weise am Halse befestigte Trachealcanule wurde dann die sogenannte Rachencanule, deren Convexität nach hinten und unten sah, von aussen hineingeschoben, so dass ihr Ende durch den erwähnten Ausschnitt der Trachealcanule gegen den Pharynx vordrang und unterhalb der Epiglottis mündete.

Auch diese zweite Canule besass einen Ausschnitt an der Mitte ihrer Convexität, durch den sie mit der ersten Canule communicirte. Natürlich leistet ein solches Instrument dieselben Dienste wie ein T Rohr, d. h. es vermittelt die Communication der Trachea sowohl nach aussen, als mit dem Pharynx. Dagegen lässt es sich bedeutend leichter einführen und verschliesst die Fistel genau, so dass keine Communication nebenher bestehen kann.

Der tönende Apparat in Gestalt einer metallenen Zungenpfeife sass in einer dritten, dünnwandigen, silbernen Canule, während die beiden ersten aus Hartgummi waren. Diese dritte, sogenannte Phonationscanule steckte in der Rachencanule und wurde, vor Einführung derselben, in deren oberes Ende eingescho-

ben. Später änderte man die Einrichtung und schob in die bereits eingeführte Rachencanule von Aussen die Phonationscanule hinein, welch' letztere dann nach Belieben entfernt werden konnte, sobald Patient sich der Sprache nicht bediente, oder, was leicht eintrat, die metallene Zunge verschleimt war. Oben auf dem ganzen Apparat, an der Spitze der Pharyngealcanule befestigt, war noch ein kleiner, stark federnder Kehldeckel angebracht, der das Hineinfallen fremder Körper aus dem Rachen verhindern sollte. Derselbe functionirte beim Schlucken recht befriedigend, rief keinerlei Reiz hervor; doch waren auch, wenn man ihn wegliess, die Störungen nicht bedeutend.

Das erfreuliche Resultat aller dieser Bemühungen war, dass, nach Gussenbauer's Angaben, der Kranke mit deutlicher Stimme so laut sprach, dass er in einem grossen Krankensaale auch bis an die äussersten Enden noch verstanden werden konnte, wenn er vorlas. Der Unterschied von der normalen Sprache war nur darin gelegen, dass die Stimme monoton und von anderer Klangfarbe war, und die Anstrengung beim Sprechen viel stärker sein musste. Singen konnte der Patient natürlich nicht. Was den weiteren Verlauf des Falles anbetrifft, so entstand leider schon 5 Wochen nach der Operation auf Grund eines mit der Canule entfernten Gewebsstückchens der Verdacht auf ein Recidiv. Zwar konnte man bei der Entlassung des Patienten am 3. März 1874 laryngoskopisch keine Spur von Recidiv erkennen, allein nur zu bald erwies sich der Verdacht als begründet. Das Carcinom griff rasch um sich, an Operation war nicht mehr zu denken und im Laufe des Jahres ist Patient seinem Uebel erlegen.

Der zweite, von Prof. Heine operirte Fall ist noch nicht ausführlicher veröffentlicht[3]). Jedenfalls handelt

[3]) Leider ist auch über einen ähnlichen, vielleicht hierhergehörigen Fall, von Prof. Bergmann operirt und von Reyer auf dem letzten Chirurgen-Congress erwähnt, nichts Näheres mitgetheilt

es sich hier nicht um eine Totalexstirpation des Larynx. Genaue Angaben über den Umfang der entfernten Theile fehlen. Heine wandte mit gutem Erfolg die Trendelenburg'sche Tampon-Canule an und setzte auch während der ganzen Heilungsdauer die Tamponade fort. Patient lebt und spricht sowohl mit als ohne künstlichen Kehlkopf leidlich gut.

In vieler Beziehung interessant ist der Fall von Dr. Schmidt in Frankfurt[4]). Auch hier handelte es sich um ein seit 3 Jahren bestehendes Carcinom des Larynx bei einem 56jährigen jüdischen Viehhändler. Derselbe war anfangs antiphlogistisch und leicht adstringirend behandelt worden, hatte auch, weil Verdacht auf Syphilis vorlag, Jodkali genommen. Später folgten Aetzungen mit Chromsäure und Kal. kaustic., ohne jedoch dem Fortschreiten des Carcinoms Einhalt zu thun. Am 2. Juni 1874 wurde wegen hochgradiger Dyspnoë die Tracheotomie nöthig. Eine nach derselben vorgenommene ausgiebige Aetzung beschleunigte eher das Wachsthum der Geschwulst, es traten Schlingbeschwerden hinzu, so dass Patient jetzt in die früher entschieden verweigerte Operation willigte. Dieselbe wurde am 12. August 1874 von Dr. Schmidt ausgeführt.

Zunächst wurde die Tamponade der Trachea auch in diesem Falle versucht, musste jedoch bald wieder aufgegeben werden, da kein passender, unverletzter Tampon vorhanden war. Im Verlaufe der Operation suchte man daher durch Schwämme das Einfliessen von Blut in die Trachea zu verhindern, doch gelang dies nur unvollkommen, so dass Patient später grosse Mengen Blutes aushustete.

Die Schnittführung war wie in dem Billroth'schen Falle: Längsschnitt von der Trachealwunde bis oberhalb des Zungenbeins, dann stumpfes Ablösen der Weichtheile zu beiden Seiten des Kehlkopfs und Durchschnei-

[4]) Archiv für klin. Chirurgie, Band 18, 1. Heft.

dung der Trachea unterhalb des Ringknorpels. Den nun folgenden Theil der Operation, das Ablösen des Larynx aus seinen untern und hintern Verbindungen schildert Schmidt als äusserst mühselig und unangenehm. Ueberall waren feste, narbige Verwachsungen, die Blutung war ziemlich stark; es floss viel in die Trachea, so dass man die Operation schleunigst zu beenden suchte. Der Kehlkopf wurde stark nach abwärts gedrängt, der Operateur führte ein schmales Messer möglichst hoch hinter demselben in die Höhe und trennte möglichst hoch die Knorpel. Der Schnitt ging durch den oberen Theil des Schild- und durch beide Ary-Knorpel und erforderte, da die Knorpel verknöchert waren, sehr bedeutende Anstrengung. Der Oesophagus bekam bei der Gelegenheit eine kleine quere Wunde. Ein kleineres Gefäss wurde unterbunden, die Blutungen durch Eisschwämme gestillt und darauf mit der Scheere die Reste der Larynxknorpel entfernt. Die Epiglottis war intact und blieb unverletzt. Nachdem die Blutung sistirt, legte Schmidt in die Trachealwunde die Canule des künstlichen Kehlkopfes, den er sich aus Wien hatte kommen lassen. Das nach dem Pharynx sehende Loch der Canule wurde durch Heftpflaster geschlossen. Die Canule verhinderte sehr gut das Einfliessen von Secreten in die Trachea, weil ihr dickes Caliber das Volumen der letzteren ganz ausfüllte.

Die Wunde wurde offen gelassen und mit Carbollappen bedeckt. Es traten bald zwei kleine Nachblutungen auf; Patient, ziemlich schwach, sehr aufgeregt, hustete bis zum Abend viel mit Schleim vermischtes Blut aus.

Die ersten 3 Tage wurde Patient nur durch Klystiere ernährt, 3—4mal täglich 3 Eier und 2 Glas Rothwein, die vollständig resorbirt wurden. Am zweiten Tage versuchte Patient etwas Milch zu schlucken, was ziemlich gelang, aber Schmerzen machte. Vom vierten

Tage an wurde er durch ein von der Wunde eingeführtes Schlundrohr mit Milch, Eiern und Wein kräftig genährt. Uebrigens blieb schon vom Abend des zweiten Tages das Fieber dauernd auf 39°. Patient war sehr unruhig und aufgeregt, konnte trotz Morphium nicht schlafen, hustete in den ersten Tagen noch viele bräunliche Massen aus. In den nächsten Tagen stiess sich in der Wunde vieles ab; dieselbe roch sehr, wurde mit Schwämmen, Compressen und Sprühapparat stark carbolisirt.

Am fünften Tage trat zu andauerndem Fieber Luftmangel hinzu, in der Nacht verschlimmerte sich der Zustand sehr, Puls 150, kaum zu fühlen; Temperatur 39,3 und am sechsten Tage, den 17. August, lethaler Ausgang. Section leider verweigert.

Zu dem ungünstigen Ausgang hat nach Schmidt vielleicht der psychische Zustand des missmuthigen, aufgeregten, abergläubischen Mannes mit beigetragen. Auch lässt er es dahin gestellt, ob nicht vielleicht eine Carbolvergiftung mit im Spiele sei, da der leider verschüttete Harn sehr dunkel ausgesehen haben soll.

Aus dem Verlauf des Falles leitet Schmidt für die Zukunft folgende Regeln ab:

Jedenfalls Tamponade der Trachea nach vorheriger, möglichst tiefer Tracheotomie; es werden dem Patienten auf die Weise nicht blos eine Reihe von Gefahren erspart, sondern man kann auch ungleich ruhiger und desshalb besser operiren. Ferner scheint er von der Ernährung per anum nicht sehr befriedigt zu sein, sondern empfiehlt unter allen Umständen eine kräftige Ernährung gleich vom ersten Tage ab durch die leicht vom Mund oder von der Wunde einzuführende Schlundsonde. —

Wir kommen jetzt zu unserem, vom Geh. Rath v. Langenbeck in diesem Semester operirten Fall, der sich in manchen Beziehungen von den bisher an-

geführten unterscheidet. Aus der genaueren Beschreibung werden sich eine Reihe interessanter Vergleichungspunkte ergeben.

Der Fall betrifft einen 56jährigen Schmiedemeister aus Brandenburg, der am 30. November 1874 in die Klinik aufgenommen wurde mit heftiger Dyspnoë, pfeifendem Husten, Cyanose, kurz allen Zeichen einer hochgradigen Larynxstenose. Patient befand sich offenbar in hoher Lebensgefahr und es wurde sofort zur Tracheotomie geschritten. Dieselbe wurde in der Narkose unterhalb des Ringknorpels ausgeführt und machte viele Schwierigkeiten, die Knorpelringe waren knochenhart und konnten nur mit Mühe durchtrennt werden.

Nach Eröffnung der Trachea erfolgten bei jedem Versuch, die Canule einzuführen, heftige, langdauernde Hustenstösse. Die laryngoscopische Untersuchung war sehr schwierig; sie ergab eine ulcerirende Geschwulst an der vorderen Commissur der Stimmbänder, sich namentlich nach links erstreckend; linker Aryknorpel fehlt. Anamnestisches konnte Patient seines Zustandes wegen wenig angeben, doch erfuhr man später, dass Heiserkeit, der sich allmählig Athemnoth hinzugesellte, seit circa 3 Jahren bestanden hatte.

1. 12. 1874. Patient hat wenig geschlafen, expectorirt durch die Canule ein zähes, eitriges Sputum, hustet viel und heftig; hinten beiderseits gross- und kleinblasiges Rasseln. Temperatur 39,1. Morgens Reinigung der Canule und Wechsel des Verbandes. Patient bekommt ein Inf. Ipecac. 1,0 : 150 mit Morph. 0,03.

3. 12. 74. Status idem. Temperatur 39,7. Viel Husten, Kopfschmerz, zähes eitriges Sputum. Abends 38,5.

7. 12. 74. Der Husten, der bis gestern noch unerträglich heftig war, hat nachgelassen. Schleimiges Sputum, Befinden besser. Temperatur: Morgens normal, Abends 38,3. Die Canule liegt noch, wird jeden Morgen gereinigt.

10. 12. 74. Erneuerung der Canule. Status idem. Husten noch fortbestehend, jedoch nicht mehr so stürmisch. Kein Fieber. Befinden gut.

17. 12. 74. Eine laryngoscopische Untersuchung bleibt wegen massenhaft angesammelten Schleims erfolglos. Sonst keine Veränderung.

26. 12. 74. Gestern Abend plötzliche Temperatursteigerung, heute Morgen 38,7. Schleimiges Sputum. Operationswunde geheilt bis auf die Fistel, in der die Canule liegt.

31. 12. 74. Patient klagt über heftige Schlingbeschwerden, auch äussert er heftige Schmerzen bei leisem Druck auf den Schildknorpel. Der Kehlkopf fühlt sich von aussen vergrössert an, hat seine Contouren verloren. Starke Drüsenschwellung, namentlich in der rechten Submaxillar-Gegend. Bei der Inspection des Pharynx nichts Abnormes. Der die Epiglottis palpirende Finger hat das Gefühl, als sei dieselbe stark geschwollen. Die laryngoscopische Untersuchung ergiebt auch starke Anschwellung der Epiglottis und der Lig. ary-epiglottica, so stark, dass letztere sich fast berühren und man einen Einblick in die Kehlkopfhöhle und die Rima glottidis nicht gewinnen kann.

3. 1. 75. Schmerzen beim Schlucken und beim Druck verschwunden. Fieber abgefallen.

11. 1. 75. Kein Fieber mehr, geringe Respirationsbeschwerden. Die Wunde am Halse bis auf den Raum, den die Canule einnimmt, geheilt. Drüsenschwellungen, namentlich rechterseits. Patient ist sehr missmuthig und will auf 4 Wochen nach Hause gehen, um sich erst zu erholen und dann die Operation vornehmen zu lassen. Er wird morgen entlassen. —

Am 14. Juli 1875 stellte sich Patient wieder in der Klinik ein. Die Trachealcanule lag noch in der Fistel, die Respiration ging frei und unbehindert von Statten, dagegen hatten sich in letzter Zeit Schlingbeschwerden

eingestellt, so dass Patient, dessen Allgemeinbefinden und Kräftezustand sonst ziemlich befriedigend ist, nur noch flüssige Nahrung zu sich nehmen kann. Die Untersuchung ergiebt folgendes:

Der Kehlkopf zeigt sich von aussen verbreitert, hat seine Contouren verloren, fühlt sich bretthart an. Zu beiden Seiten des Kehlkopfs, im oberen Halsdreieck, fühlt man Knoten von indurirten Lymphdrüsenpacketen, auch beide Unterkieferspeicheldrüsen scheinen infiltrirt zu sein. Diese Tumoren haben in den letzten 7 Monaten offenbar sehr zugenommen, damals waren sie bloss auf der rechten Seite in geringerem Masse vorhanden.

Drückt man die Zunge nieder, so sieht man vom Munde aus zwischen Zungenwurzel und Epiglottis eine prominirende, wulstige, rothe, höckerige Masse, dahinter scheint die stark verdickte und geschwollene Epiglottis zu liegen. Eine laryngoscopische Untersuchung ist nicht möglich, da zu grosse Schleimmassen im Pharynx stecken und beständig Würgbewegungen auftreten. Respiration durch die noch immer liegende Canule frei und leicht.

Patient wünscht nun, wegen seines unerträglichen Zustandes selbst die Operation und dieselbe wird am 21. Juli coram clinico ausgeführt. Dieselbe ist viel umfassender, als alle bisher gemachten; es wurden mit dem Kehlkopf noch das ganze Zungenbein, die hintere Hälfte der Zunge, die Epiglottis, der Pharynx und der oberste Theil des Oesophagus in toto exstirpirt.

Zunächst wurde, nachdem Patient chloroformirt, in der Narkose die vorhandene Trachealfistel nach unten erweitert und in dieselbe die Tamponcanule des Trendelenburg'schen Apparats eingelegt, durch die jetzt die Narkose unterhalten wurde. Dann begann die Operation mit einem queren, bogenförmigen Schnitt,

der etwa 1 Ctm. oberhalb des Zungenbeins, vom inneren Rande des einen Sterno-cleido-mastoideus bis zum andern reichte. Auf diesen Hautschnitt wurde sodann ein senkrechter, in der Medianlinie bis dicht an die Trachealwunde laufender zweiter Hautschnitt gesetzt, die dadurch entstehenden 2 dreieckigen Hautlappen lospräparirt und nach unten und aussen zurückgeschlagen. Nun ging man zunächst daran, die vorliegenden infiltrirten Drüsen zu entfernen. Um sicher zu gehen, wurde beiderseits die Unterkiefer-Speicheldrüse mit entfernt, obschon sie sich bei späterer Untersuchung als nicht krebsig afficirt erwies. Die Theile waren durch den langdauernden Process stark mit einander verklebt und indurirt, die Auslösung geschah theils mit dem Messer, theils mit dem Elevatorium. Beiderseits wurde die Art. lingualis doppelt unterbunden, bei der Entfernung der Speicheldrüsen traf, sowohl rechts als links, die vorher gefasste Art. maxill. extern. sowie die Vena facialis dasselbe Schicksal.

Sodann wurde der Larynx von der rechten Seite her freigelegt, abwechselnd mit Messer und Elevatorium die indurirten Massen von ihrer Umgebung mit vieler Mühe abgelöst. Dabei wurde jedes spritzende Gefäss sofort mit dem Schieber gefasst, von grösseren Gefässen die Thyreoid. sup. doppelt unterbunden, während die inferior unverletzt blieb. Ganz in derselben Weise wurde auf der linken Seite verfahren; mit vielem Zeitverluste, aber geringer Blutung, die nach links sich weiter erstreckenden Massen abgelöst, dieselben Gefässe unterbunden und so der Tumor auf beiden Seiten nach hinten möglichst freigelegt.

Jetzt wurde die Zunge mittelst eingelegter Fadenschlinge aus dem Munde möglichst weit vorgezogen und, da ihr hinteres Drittel bis über die Spitze der Papillae vallatae sich als indurirt erwies, mit dem Messer oberhalb des Zungenbeins vorgegangen, die Mm. digastrici

und stylohyoidei durchtrennt, die Zungennerven durchschnitten und von unten nach oben gehend die Zunge auf der Grenze der Infiltration, d. h. ungefähr am hintern Drittel, abgetrennt. Eine erhebliche Blutung fand dabei nicht statt, da beide Linguales schon vorher unterbunden waren. In das hintere, mit dem Tumor in Verbindung stehende Stück wurde nun ein scharfer Haken eingelegt und der Tumor damit aus der Wunde hervorgezogen.

Ein Theil der Arc. glossopalatini und pharyngopalatini musste entfernt, die Mm. styloglossi und stylopharyngei durchschnitten werden, dabei kam man dicht auf die Carotis externa, die mit dem Tumor hervorgezogen, mit der Nadel umgangen und, sowohl die rechte als die linke, mit Seidenfäden doppelt unterbunden wurde. — Die vorderen und seitlichen Wandungen des mit colossalen Schleimmassen angefüllten Pharynx waren mit dem Tumor fest verwachsen und mussten mit entfernt werden. Ebenso war die vordere Wand des Oesophagus dem Tumor fest adhärent, sodass nur die hintere Wand des Pharynx und der Speiseröhre zurückgelassen werden konnte.

Nun wurde der Tumor nach abwärts gezogen, die Trachea unterhalb des Ringknorpels, der Oesophagus etwas höher durchschnitten.

Die umgebenden Theile wurden nochmals untersucht, einige Stücke der oberen Trachealringe entfernt und nun die Trendelenburg'sche Tamponcanule entfernt. Dieselbe hatte ganz ausgezeichnete Dienste gethan und den Verlauf der Operation ausserordentlich erleichtert. Während der ganzen, länger als $2^1/_2$ Stunde dauernden Operation hatte der Kranke ruhig geschlafen, kein Tropfen Blut war in die Trachea gelangt. Der Blutverlust war trotz der langen Dauer der Operation nur mässig, alle spritzenden Gefässe waren sorgfältig sofort gefasst und unterbunden, im Ganzen 41 Seidenligaturen ange-

legt worden. — Es wurde eine gewöhnliche, ziemlich dicke Trachealcanule eingelegt und mit einigen Suturen im unteren Wundwinkel befestigt. Auch beim Wechsel der Canulen wurde jeder Eintritt von Blut in die Trachea sorgfältig vermieden. Im Uebrigen wurde die Wunde vollkommen offen gelassen, keine Sutur, kein Verband angelegt. Noch auf dem Operationstisch wurde dem Patienten mit der Schlundsonde Ungarwein eingeflösst, der aber sofort wieder erbrochen wurde. Ebenso am Abend um 7 Uhr. — Sonst ist Patient nach der Operation wenig angegriffen. Temperatur 36,8. Puls 80, voll und kräftig.

22. 7. 75. Die Nacht war ziemlich ruhig, Respiration frei, Temperatur 38,2, Puls 90. Patient bekommt 3mal täglich durch die Schlundsonde von der Wunde aus je 3 Eier, 2 kleine Flaschen Ungarwein, Bouillon und Milch. Sputum zäh, etwas blutig tingirt. Keinerlei Nachblutung aufgetreten. Befinden leidlich. Abends 39,8. Puls 100.

23. 7. 75. Patient ist sehr unruhig und launisch, macht bei Einführung der Schlundsonde Bewegungen, welche das Einbringen sehr erschweren. Die Suturen an der Canule haben durchgeschnitten. Letztere wird mit Band und Heftpflaster befestigt. Ueber die Oeffnung der Canule wird ein Wattebausch gelegt, um das Einfliessen von Secret aus der Wunde zu verhindern. Starke Bronchorrhoe, heftiger Husten. Temperatur 38,6. Puls 80.

24. 7. 75. Gestern Abend 39,4. Heute wird die Canule gereinigt und wieder eingelegt. Gestern wurde 2mal mit Erfolg versucht, das Schlundrohr durch den Mund einzuführen. Heute gelingt es bei der Unruhe des Patienten vom Munde aus nicht, dagegen sehr leicht und schnell von der Wunde aus. Temperatur 38,4. Puls 88.

25. 7. 75. Ernährung wie an den vorigen Tagen,

pro die 9 Eier, 4 Flaschen Wein und Milch. Patient hat die Nacht ohne Morphium geschlafen. Heute wegen leichter Diarrhoe: Tinct. Opii simpl. gtt. XV. Sputum reichlich, eitrig, übelriechend.

26. 7. 75. Noch immer reichlicher, eitriger Auswurf aus der Trachea, doch ist die Respiration vollkommen frei und ruhig; Puls voll, kräftig, regelmässig, 80. Temperatur Morgens 38,2. —

Patient schläft in der Nacht, obschon er noch nie Morphium bekommen hat. Letzteres wird absichtlich weggelassen, damit Patient das neben der Canule in die Trachea einfliessende Wundsecret, dessen Eindringen sich nicht ganz verhindern lässt, sofort expectorirt.

Die Zunge ist zurückgefallen und zeigt sich an ihrer Schleimhautfläche sehr blass; man sieht einzelne Stellen, die der Necrose verdächtig sind.

Da starker foetor ex ore besteht, so wird heute der Versuch gemacht, nach der Fütterung die Wunde oberhalb der Canule mit einem grossen Schwamm, der gegen die hintere Pharynxwand gedrückt wird, gegen Oesophagus und Trachea zu tamponiren und dann die ganze Mund- und Rachenhöhle mit einer 2 pCt.-Salicyl-Borsäure-Lösung tüchtig auszuspülen. Dies gelingt auch vollkommen, ohne dass etwas in Trachea oder Oesophagus fliesst. — Es soll diese Procedur täglich 1—2 Mal wiederholt werden.

27. 7. 75. Patient ist schmerzfrei. Starke Bronchorrhoe.

30. 7. 75. Status idem. Die Temperatur hat, regelmässig abfallend, die Norm erreicht. Es werden heute eine Menge necrotischer Gewebsfetzen von der Zunge entfernt, doch haben sich grössere Partien nicht abgestossen. Patient erhält von heute ab 12 Eier.

2. 8. 75. Keine Veränderung, dauerndes Wohlbefinden. Es werden heute wieder eine Menge abgestossener Gewebsfetzen von der Zunge entfernt.

4. 8. 75. Seit gestern wird Patient täglich 2mal genährt, das Quantum pro die dasselbe. Gestern Abend 38,7, heute Morgen normal. Die Wunde zeigt überall rothe, kräftige Granulationen. Die dreieckigen Hautlappen sind etwas geschrumpft und lassen den grössten Theil der Wunde völlig offen. Wenig Secretion, viel Schleim aus Rachen- und Mundhöhle. An der hinteren Fläche der Wundhöhle zieht sich, wie ein breites, glattes Band, die hintere übriggebliebene Wand des Pharynx und des oberen Theils des Oesophagus von der Mundhöhle bis zur Tiefe der Wundhöhle hinab. Die Zunge, des grössten Theils ihrer Stützen beraubt, ist etwas nach hinten zurückgesunken und bildet mit ihrer hinteren Schnittfläche die obere Decke der Wundhöhle. Die Umgebung der Canulen-Oeffnung ist durch Wachstafft vor dem Einfluss der expectorirten, ziemlich reichlichen Bronchial-Secrete geschützt. Im Uebrigen wird die Wunde nur oberflächlich mit nassen Salicyl-Compressen bedeckt, aber 2mal am Tage mit schwacher Salicyllösung ausgespült. Uebler Geruch hauptsächlich aus der Mundhöhle, die ja gänzlich verödet ist. Schmerzen hat Patient gar nicht mehr, der Husten ist, wie er selbst meint, bedeutend besser geworden. Der Appetit ist gut, Stuhl dünn, aber nicht diarrhoisch, regelmässig. Puls voll und kräftig, gegen 80. Temperatur heut Abend 37,0. — Auch das Allgemeinbefinden des Patienten ist recht befreidigend; er sieht gut aus, schläft des Nachts, ist ruhig und zufrieden und correspondirt fleissig durch die Schiefertafel. Die täglich 2mal stattfindende Fütterung mittelst der Schlundsonde macht wenig Beschwerde, da Würgbewegungen natürlich nicht ausgelöst werden. —

In dieser auffallend günstigen Weise verlief bis zum heutigen Tage ein Fall, dem bei der Schwere und dem Umfange der Verletzung, bei der Menge der durchschnittenen Gefässe, der Grösse der Wundhöhle, in

welcher doch bequem mehr als eine Faust Platz hatte, endlich bei der Nähe so lebenswichtiger und leichtgefährdeter Theile, wohl Mancher ein wesentlich anderes Prognosticum gestellt hat.

Zu diesem günstigen Erfolge haben unzweifelhaft eine Reihe von Umständen nicht unwesentlich beigetragen. In erster Linie gewiss der sorgfältige Schutz der Trachea, sowohl während, als nach der Operation, vor Hineinfliessen fremder Körper. Sodann die nicht minder sorgfältige und genaue Stillung der Blutung, wodurch dem Patienten viel von diesem edlen Saft erspart und die für die spätere Periode so unangenehmen Nachblutungen verhindert wurden. Von nicht geringer Wichtigkeit möchte aber für den ferneren Verlauf auch der Umstand gewesen sein, dass sowohl durch die Eigenthümlichkeit der Wunde, als auch durch die Behandlung, die Stagnation und Fäulniss der Wundsecrete möglichst verhindert wurde. Da die Wunde vollständig offen, ohne Naht, ohne Verband gelassen wurde, so konnte eine Retention von Secreten nicht stattfinden. Und da nun ausserdem die Oeffnung des Oesophagus ziemlich den tiefsten Theil der Wundhöhle bildete und derselbe gleichsam wie ein riesiges Drainrohr mitten durch die Wunde lief, so wurden die Wundsecrete, sowie der reichlich abgesonderte Schleim rasch der Berührung mit den wunden Theilen entzogen und in den Magen befördert. Viel Unheil haben sie dort nicht angerichtet, höchstens wäre vielleicht die Diarrhoe der ersten Tage auf ihre Rechnung zu schieben. Verdauungsstörungen sind sonst nie aufgetreten. — So bestätigte sich auch hier wieder die so oft an Wunden der Mund- und Rachenhöhle gemachte Erfahrung, dass zur günstigen Wundheilung nicht sowohl Ausschluss aller Fäulnisserreger (denn Pilze uud Bacterien konnten wahrlich leicht genug zu unserer Wunde gelangen) als vielmehr möglichst schnelle Entfernung der fäulnissfähigen Wundsecrete gehört.

Was nun den weiteren Verlauf des Falles anbetrifft, so liegt kein Grund vor, der eine Aenderung der so günstigen Wundheilung zum Bösen wahrscheinlich machte. Das weitaus gefährlichste Stadium hat der Patient glücklich überstanden. — In wie weit es möglich sein wird, nach erfolgter Heilung dem Patienten die verlorenen Organe zu ersetzen, lässt sich nicht absehen. Mit der Sprache sollen jedenfalls Versuche gemacht werden. An eine Restitution des normalen Schlingakts ist natürlich nicht zu denken, und Patient wird die Schlundsonde wohl nie entbehren können. Indess steht zu erwarten, dass er deren Gebrauch bald erlernen wird. Sieht man doch auf inneren Kliniken, die dem Gebrauch der Magenpumpe besonders hold sind, wie rasch jeder neue Patient es lernt, sich das Insrtument per os zu appliciren. In unserem Falle müsste die Einführung natürlich durch eine Halsfistel geschehen, was voraussichtlich, wegen mangelnder Würg- und Brechbewegungen, weniger unangenehm sein wird, als die Application von der Mundhöhle aus. Somit wären denn die Bedingungen des Lebens für unsern Patienten auf lange Zeit hinaus in jeder Beziehung gesichert. —

Der exstirpirte Tumor, welcher das hintere Drittel der Zunge, die Epiglottis, das Zungenbein und den ganzen Larynx bis zu dem obersten Trachealring umfasst, hat eine Länge von 11 Ctm., einen grössten Umfang, in der Höhe des Zungenbeins, von 15 Ctm. Die Haupttumormasse, 1 Ctm. vom oberen Rande des Präparats beginnend und bis zum oberen Drittel des Schildknorpels, etwa $3\frac{1}{2}$ Ctm., vom unteren Rande des Präparats reichend, stellt eine 6 Ctm. lange, 4 Ctm. breite, $2\frac{1}{2}$ Ctm. dicke, ovale, in der Mitte sich kraterförmig vertiefende, wulstige, höckrige Geschwulstmasse dar, deren Ränder nach aussen pilzartig umgeworfen sind. Man unterscheidet an derselben einen vorderen, oberhalb des Zungenbeins gelegenen, runden, der Zunge

angehörigen und sich auf dem Durchschnitt von der übrigen Geschwulst deutlich abgrenzenden Theil, und einen hinteren, unteren, sich mehr nach beiden Seiten ausdehnenden, dessen linke Hälfte in den linken Aryknorpel übergeht und das linke Lig. ary-epiglotticum vollständig aufgenommen und eingeschlossen hat, während letzteres rechts noch in der Länge von 1 Ctm. vorhanden ist und sich seitlich an dem Tumor inserirt. In dem unteren Tumor erkennt man auf dem Durchschnitt deutlich Reste von den knorpligen Elementen der Epiglottis, welche jedoch sowohl oben als unten und auch seitlich von einer fast centimeterdicken Schicht krebsigen Gewebes eingeschlossen sind. Vom linken Aryknorpel, dem wahrscheinlichen Ausgangspunkte der Neubildung, erstrecken sich Tumormassen nach links auf das Perichondrium des Schildknorpels, nach unten in die Submucosa hinein bis zum ersten Trachealring und auch nach rechts über die hintere Wand des Larynx bis auf den rechten Aryknorpel, während, wie erwähnt, das rechte Lig. ary-epiglott. frei ist. Von der Kehlkopfschleimhaut sind die beiden rechten und das linke untere Stimmband frei, weiterhin auch die Trachea. Die Kehlkopfknorpel sind vollständig verknöchert. An der hinteren Fläche des Präparats sitzt, fest mit dem Larynx verwachsen, ein Theil der exstirpirten vorderen Wand des Oesophagus. Das Lumen des Kehlkopfs war, da die ganze obere Kehlkopfshöhle von den wuchernden Geschwulstmassen ausgefüllt, nur mehr in Gestalt eines schmalen Spalts zwischen dem hinteren Rande der Hauptgeschwulstmasse nnd dem wenig afficirten rechten Aryknorpel vorhanden. Die erwähnte kraterförmige Vertiefung in der Geschwulstmasse, welche anfangs für das Lumen imponirte, führte nur in einen Spalt zwischen der krebsig entarteten Zungenwurzel und der durch die Krebsmasse bis zu einer Dicke von fast 2 Ctm. vergrösserten Epiglottis.

Die mikroskopische Untersuchung bestätigte die Diagnose des Carcinoms. Es fanden sich, in ein bindegewebiges Stroma eingebettet, Nester von Epithelzellen, mit dem Charakter des Plattenepithels, wie es an den Stimmbändern vorkommt. Dadurch wurde also die durch die frühere Untersuchung wahrscheinlich gemachte Annahme, dass die Geschwulst von der Insertion des linken falschen Stimmbandes am Aryknorpel ihren Ursprung genommen habe, bestätigt. —

Zum Schlusse meiner Arbeit erfülle ich noch die angenehme Pflicht, dem Herrn Geh. Rath v. Langenbeck für die bereitwillige Ueberlassung des Materials, sowie dem Assistenten der chirurg. Universitäts-Klinik, Herrn Dr. Krönlein, für vielfache Anregung und Unterstützung während meiner klinischen Studien meinen herzlichsten Dank auszusprechen.

THESEN.

1. Die Kriegschirurgie ist kein Feld für den antiseptischen Occlusivverband.

2. Es giebt keine Behandlung des Erysipels.

3. Prurigo tritt stets schon im jugendlichen Lebensalter auf und ist eine unheilbare Krankheit.

Verfasser, am 18. Juni 1854 zu Beleke in Westfalen geboren, katholischer Confession, erhielt seinen ersten wissenschaftlichen Unterricht auf der Rectorat-Schule zu Ibbenbueren, bereitete sich im elterlichen Hause durch Privatstudien auf die höheren Gymnasialklassen vor und besuchte während zweier Jahre das Gymnasium zu Rheine, welches er Herbst 1871 mit dem Zeugniss der Reife verliess. Am 20. October desselben Jahres wurde er als Studirender der Kgl. medicinisch-chirurgischen Akademie für das Militair immatrikulirt, zu Ostern 1872 in das Kgl. Friedrich-Wilhelms-Institut aufgenommen. Vom 1. Mai bis 1. November 1873 genügte er seiner Dienstpflicht mit der Waffe im Kaiser-Alexander-Garde-Grenadier-Regiment No. 1. und bestand am 30. Juli desselben Jahres sein Tentamen physicum. Am 20. Juli 1875 absolvirte er das Examen rigorosum. Während seiner Studienzeit besuchte er die Vorlesungen, Curse und Kliniken folgender Herren: Bardeleben, du Bois-Reymond, Bose, Braun, Burchardt, Dove, Fassbänder, Fräntzel, Frerichs, Gurlt, Hartmann, Helmholtz, Henoch, Hirsch, Hofmann, Horstmann, Jüngken, von Langenbeck, von Lauer, Leuthold, Lewin, Liebreich, Liman, Jos. Meyer, Orth, Peters, Pincus, Reichert, Rose, Schöller, Schweigger, Scrzeczka, Simon, Sonnenschein, Stahr, Traube, Virchow, Werder, Westphal. — Allen diesen Herren, seinen verehrten Lehrern, ist Verfasser zu grossem Danke verpflichtet.

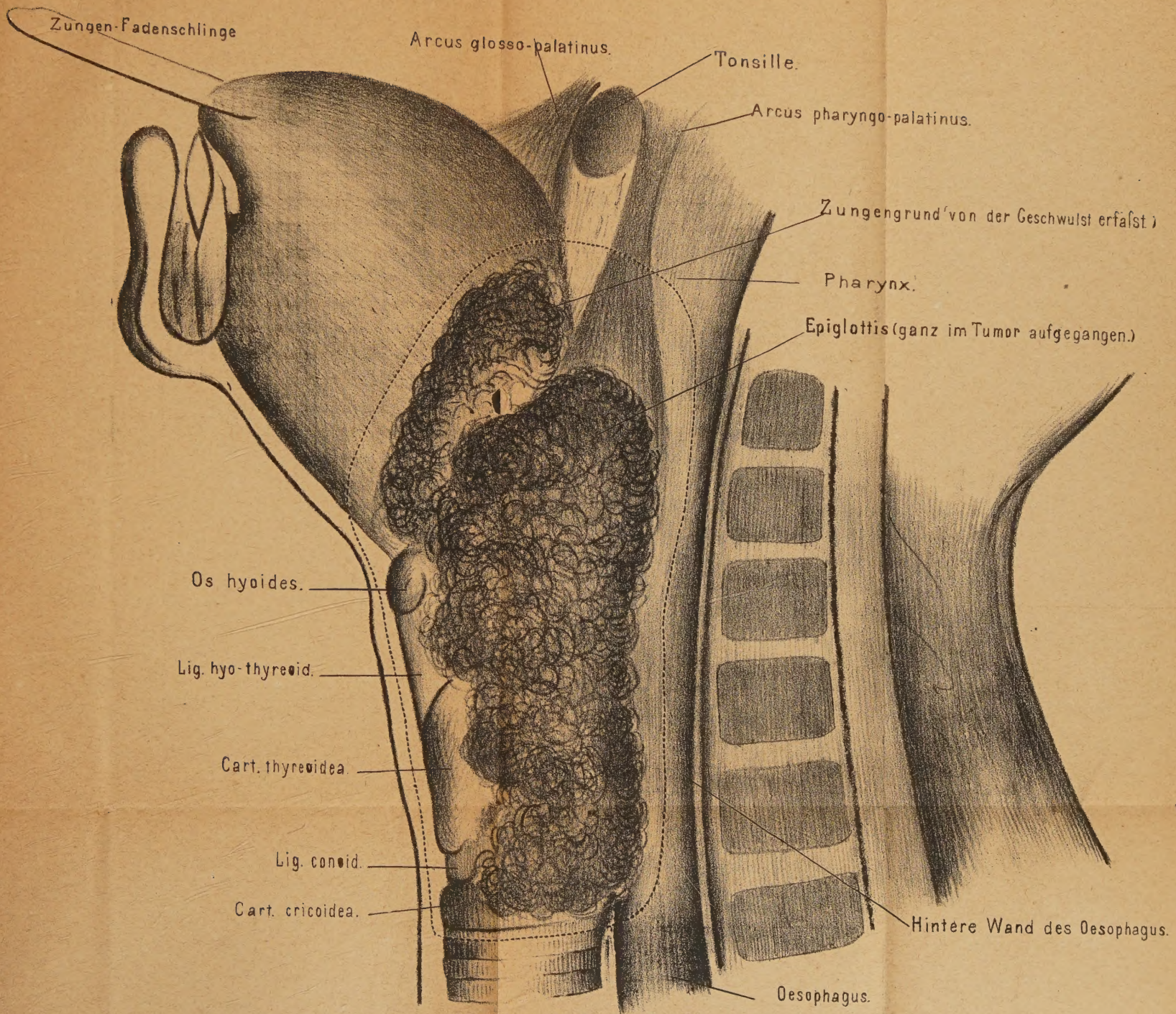

Halbschematische Zeichnung.

.....Grenze der extirpirten Theile.